

Periimplantitis - Ursachen und Therapiekonzepte

Christoph Arnhart

Orale Chirurgie

Universitätszahnklinik Wien

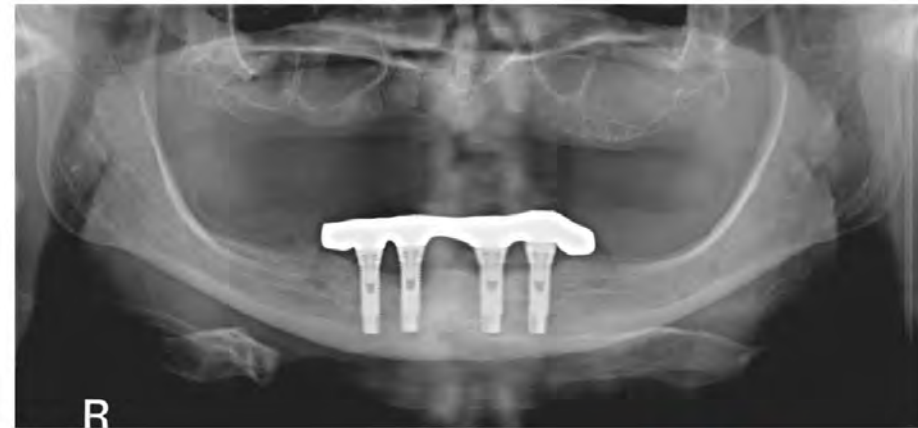
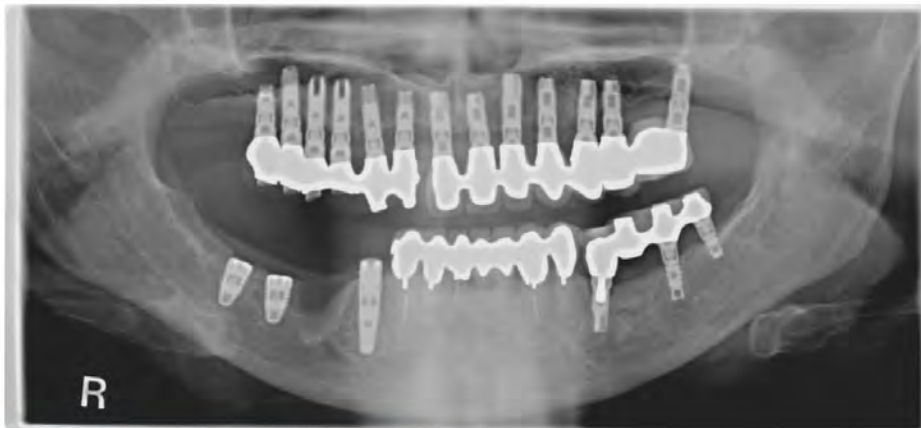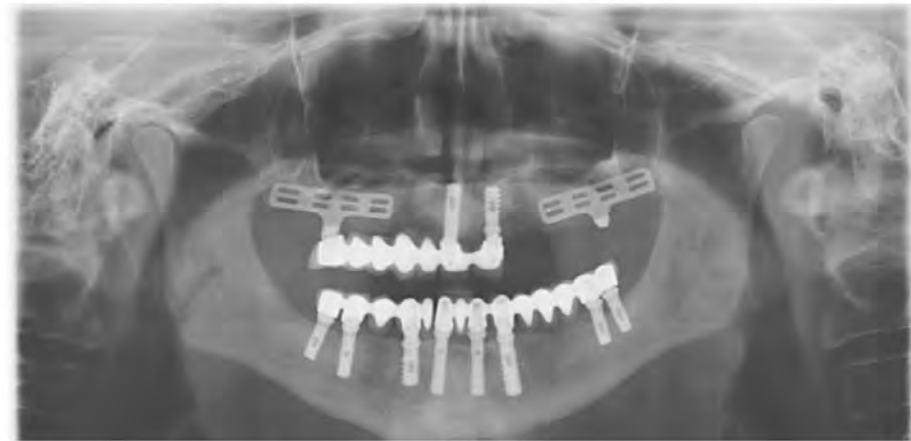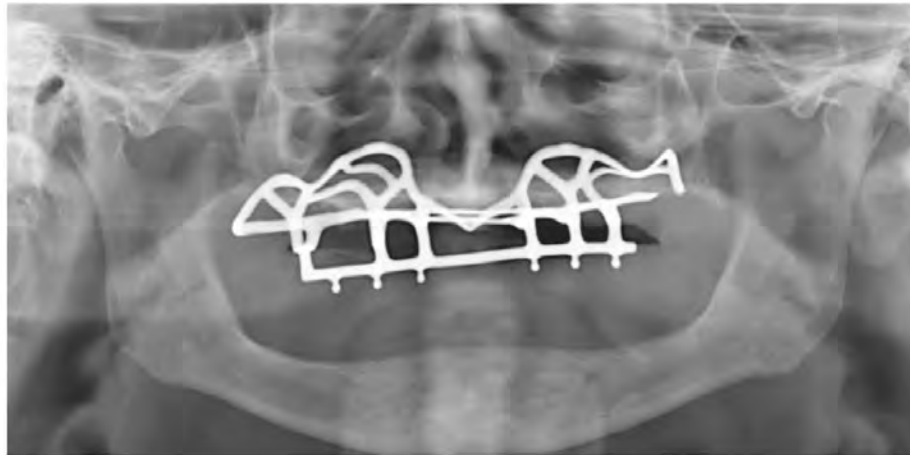


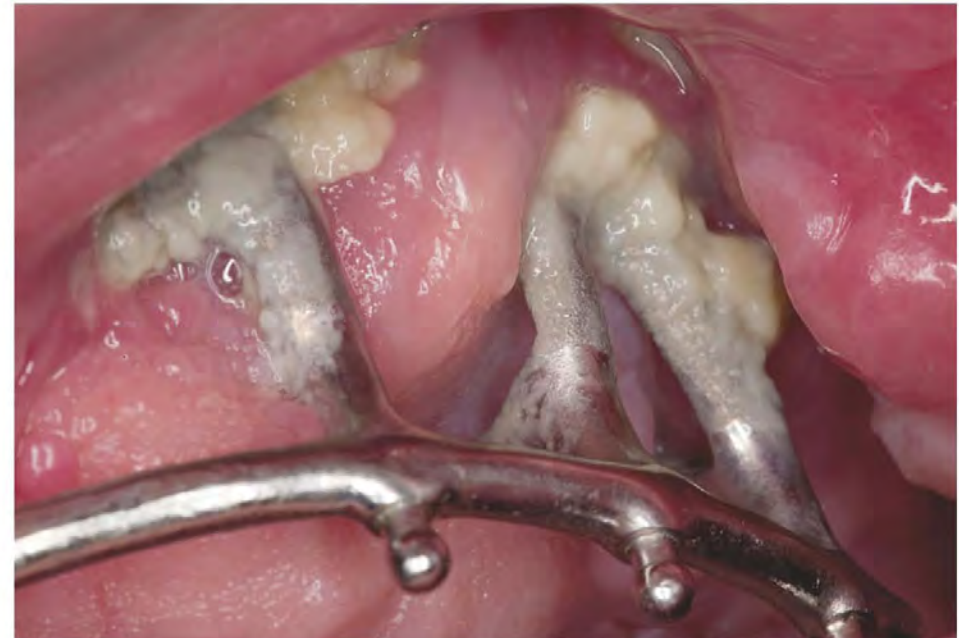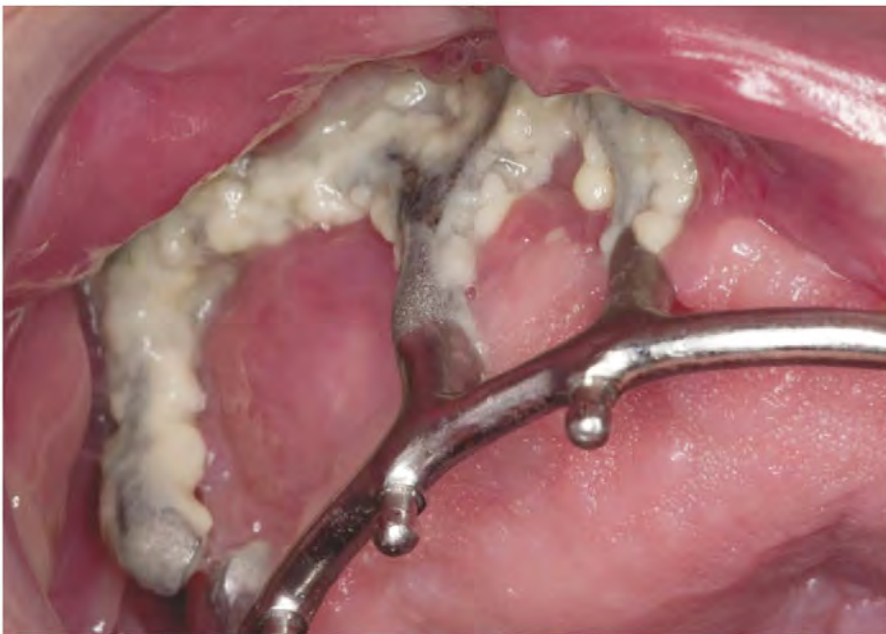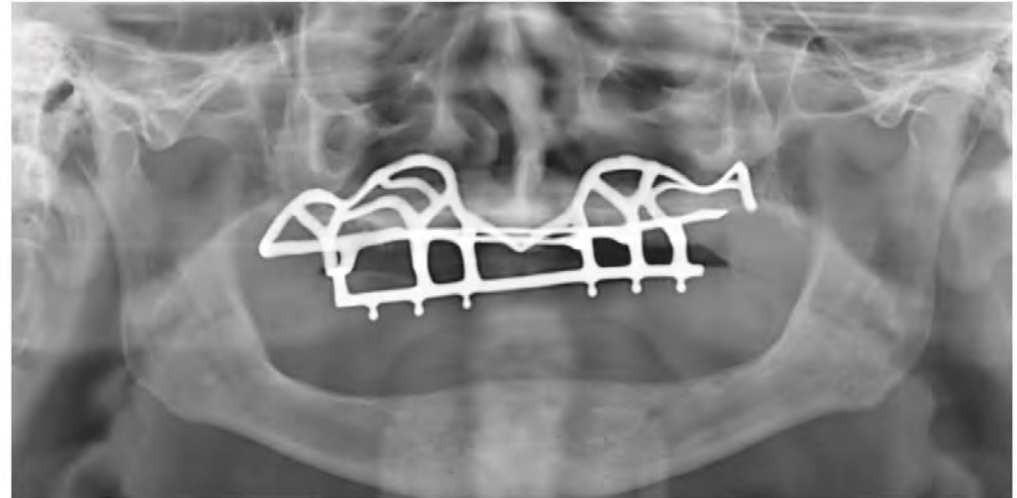
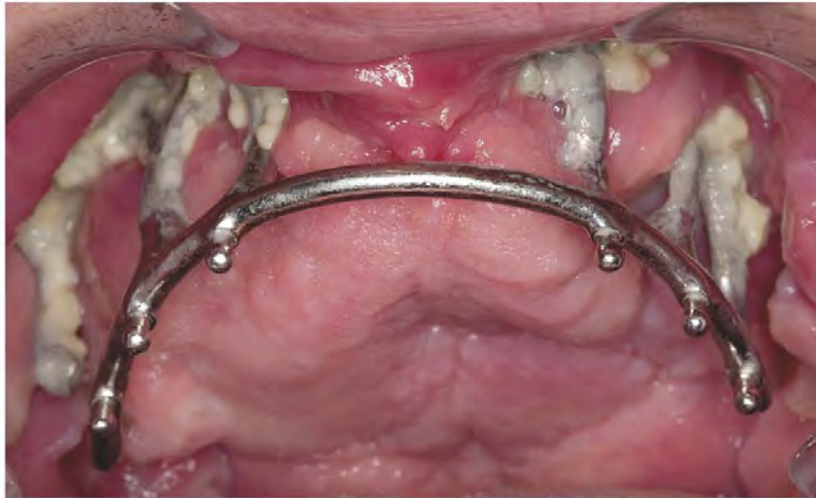Disclosure Statement

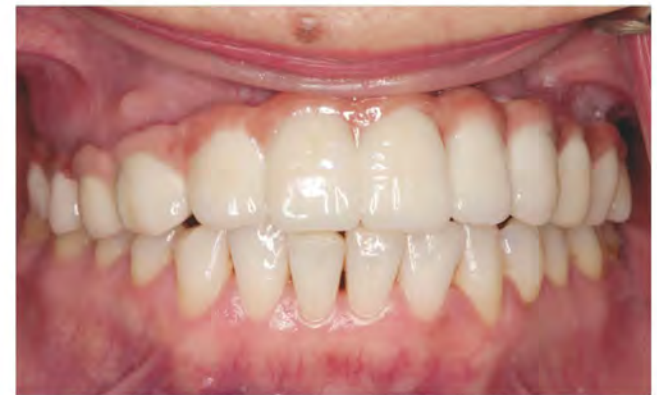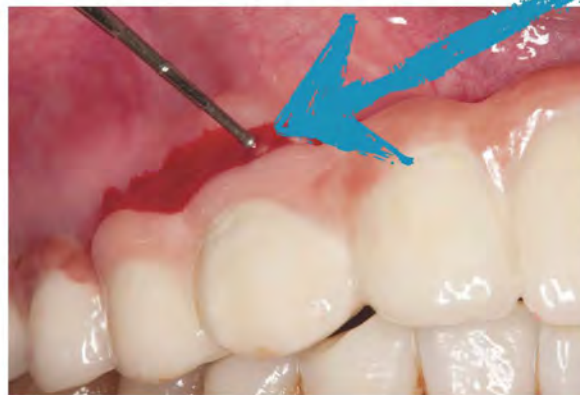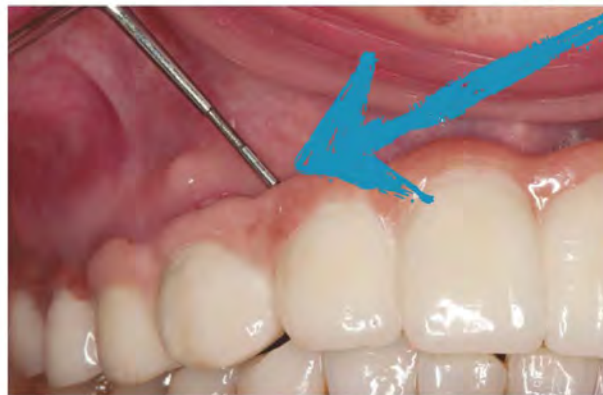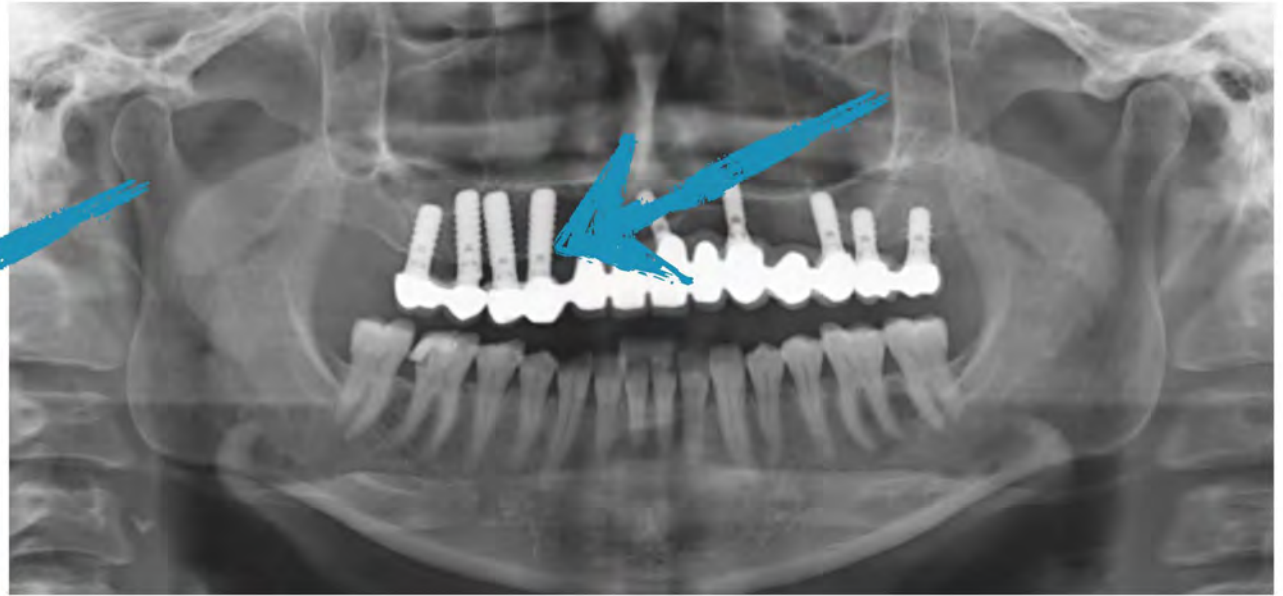
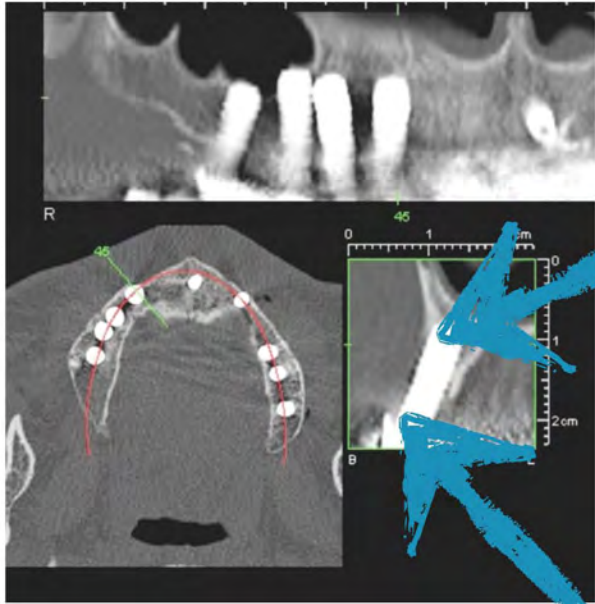
Es bestehen keinerlei finanzielle Interessen oder wie auch immer geartete Verbindungen zu Firmen oder gezeigten Produkten. Die gezeigten Produkte sind ausschliesslich beispielgebend für viele andere am Markt erhältlichen Systeme und Fabrikate.

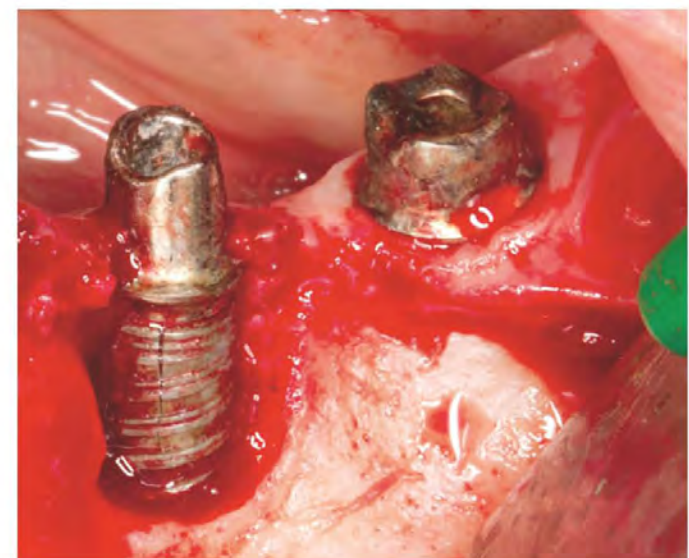
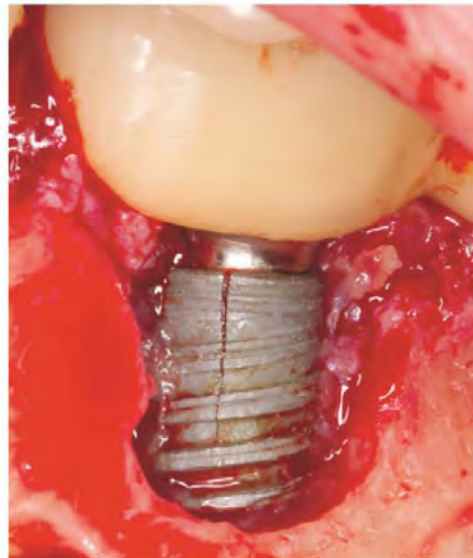
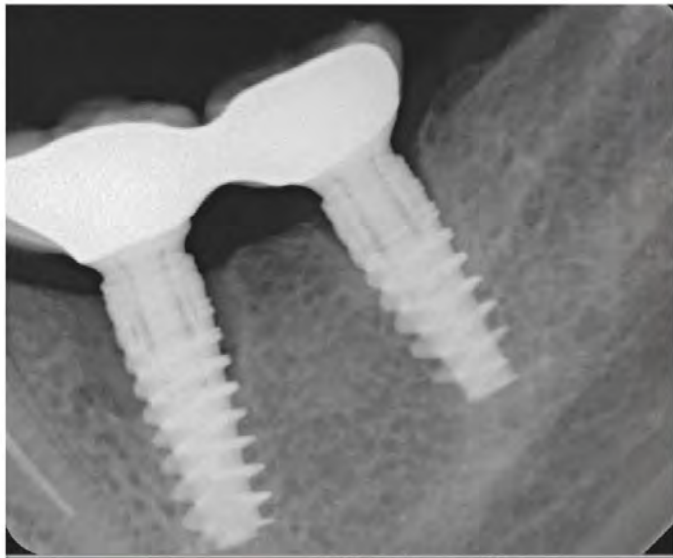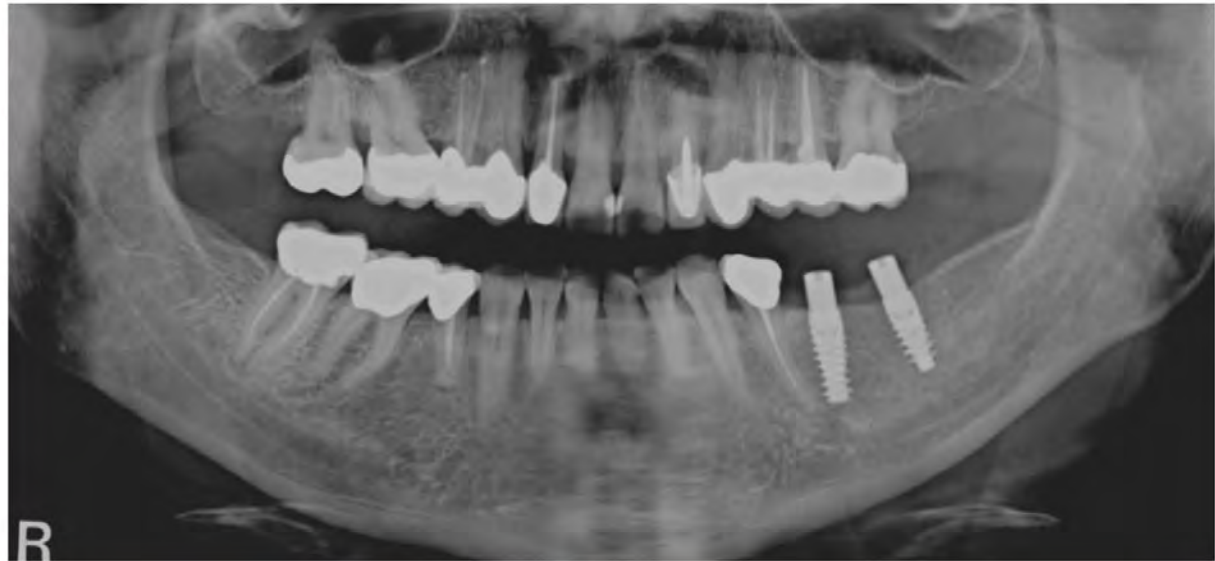

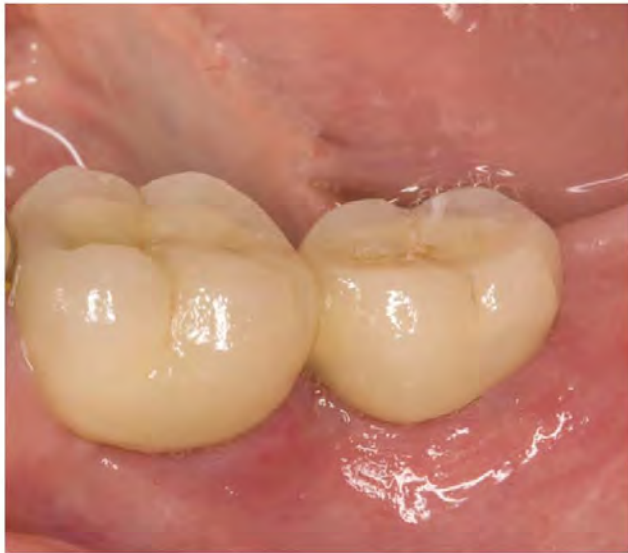
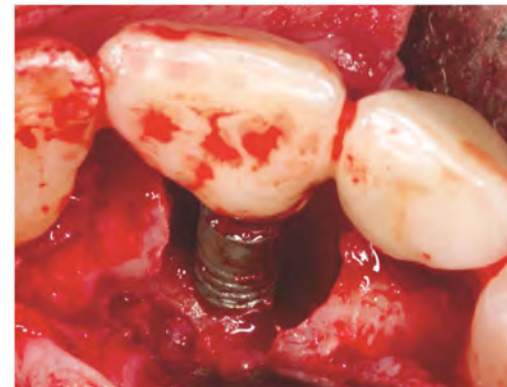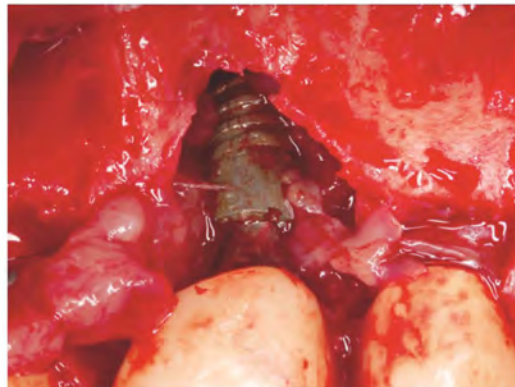
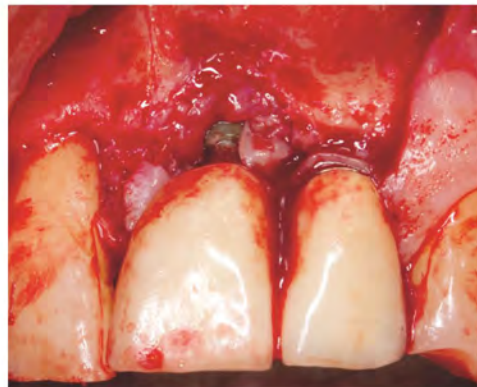
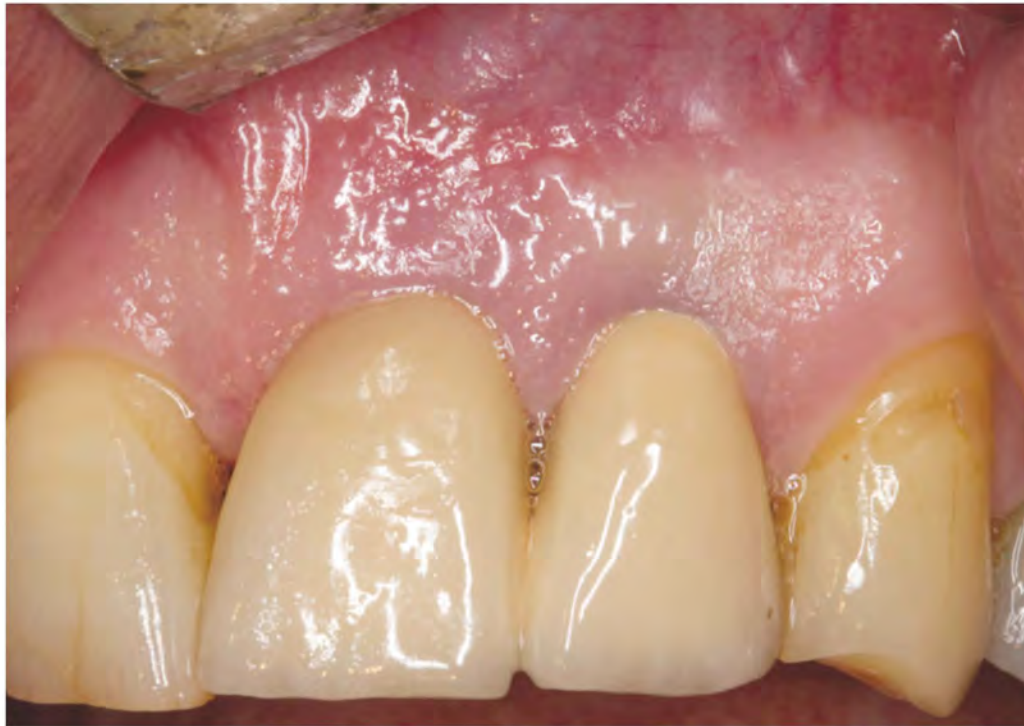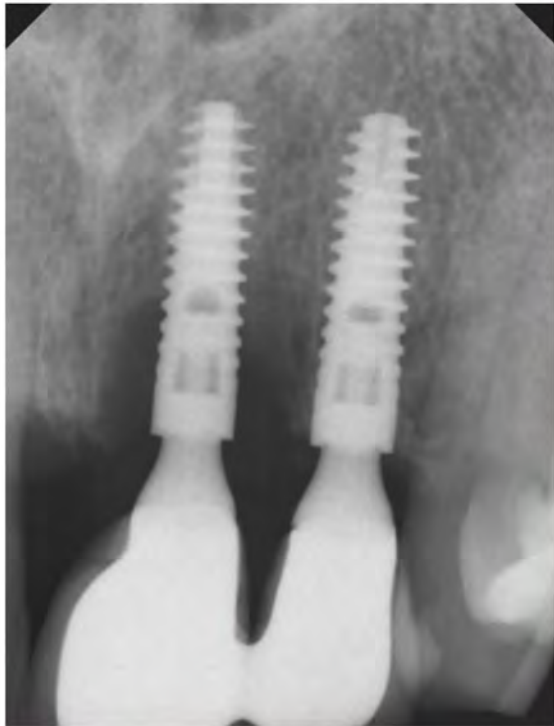Geschichte...



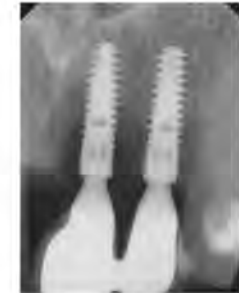







Periimplantitis



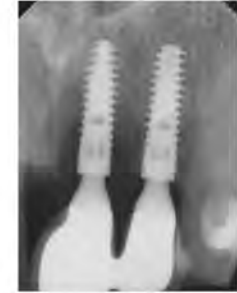Destruktive inflammatorische Prozesse um osseointegrierte Implantate in Funktion mit Folge von **periimplantären Taschen** und **periimplantären Knochenverlust**.

Die initiale Wundheilung nach Implantatsetzung war bland und „physiologisches“ Boneremodeling wird von pathologischer Infektion unterschieden.

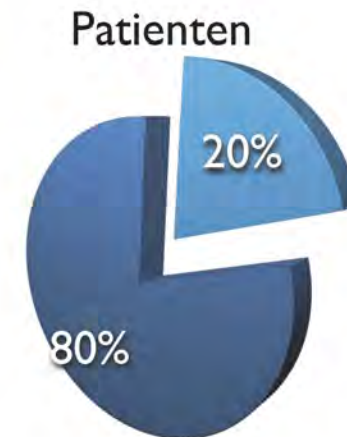
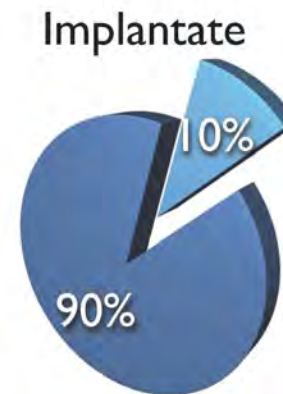Albrektsson & Isidor 1994

1st European Workshop on Periodontology 1993

Wie verbreitet ist Periimplantitis?

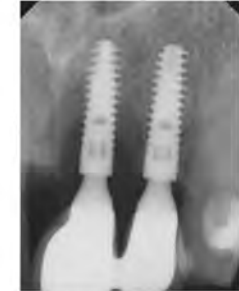

Über einen Zeitraum von 5 -10 Jahren sind 10% der Implantate und 20% der Patienten von Periimplantitis betroffen.



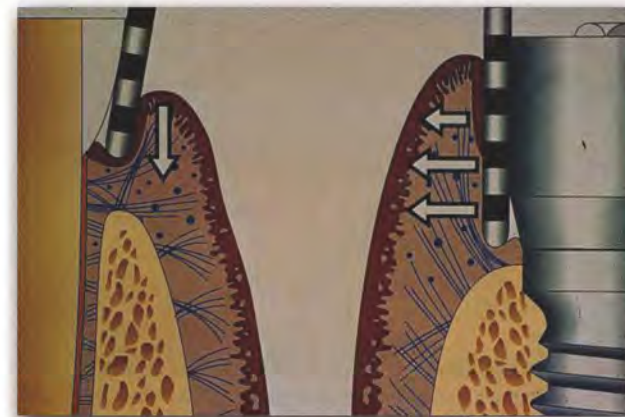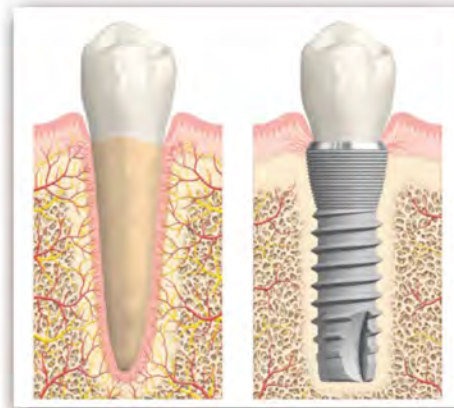
Mombelli et al. 2012, Klinge et al. 2012

Diagnose



Positive klinische Befunde parodontaler Indizes (BoP, TT, etc.) ohne radiologischem Äquivalent des Knochenverlustes sind für die Diagnosestellung nicht ausreichend und können eine Periimplantitis vortäuschen!

Heitz Mayfield et al. 2008
Koldslund et al. 2010
Gotfredsen et al. 2012



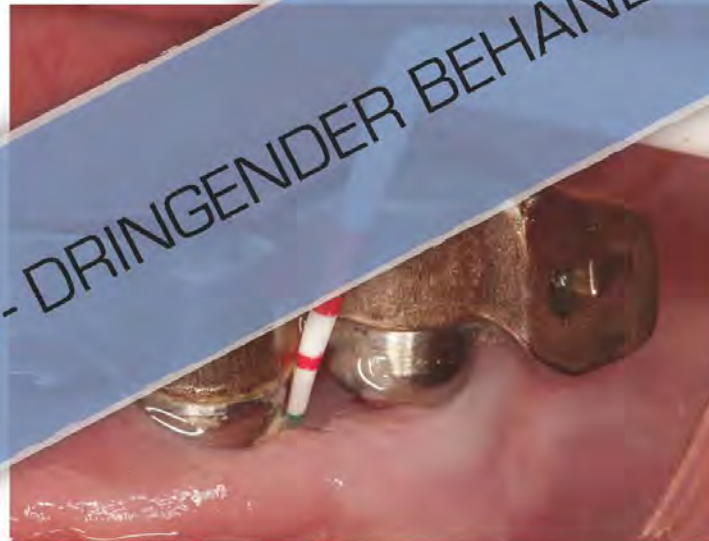Arnhart 2014

Was ist keine Periimplantitis?

Blutung auf Sondierung



Gallucci et al. 2011



REVERSIBEL - DRINGENDER BEHANDLUNGSBEDARF

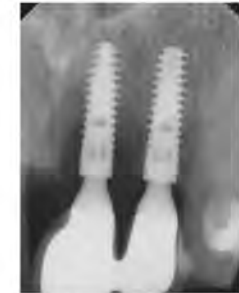periimplantäre
Mukositis

50% der Implantate
80% der Patienten
Roos-Jansåker et al. 2006

>90% der Implantate
Fransson et al. 2008

Periimplantitis

Diagnosesicherung durch Bildgebung



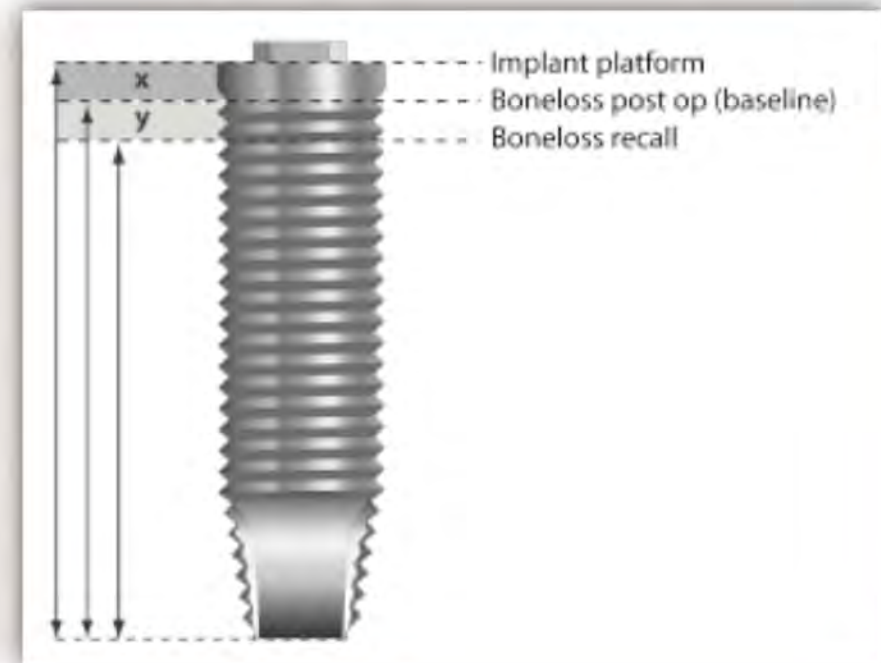
Intraorales Kleinbildröntgen in
Rechtwinkeltechnik ist Standard!

Baselineanalyse!

Implantatlänge zur Evaluation des
Vergrößerungsfaktors

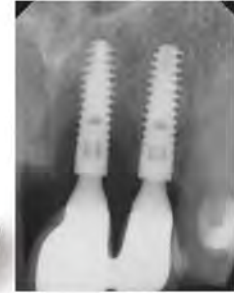x.... Remodeling

y.... Knochenverlust Recall



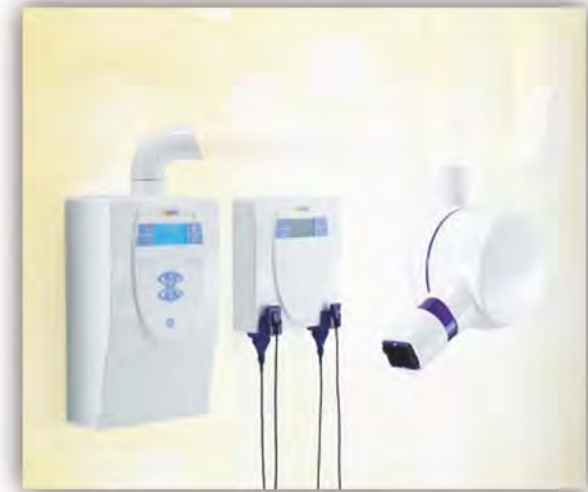De Bruyn et al. 2003; Watzak et al. 2006

Problematik der periimplantären Bildgebung

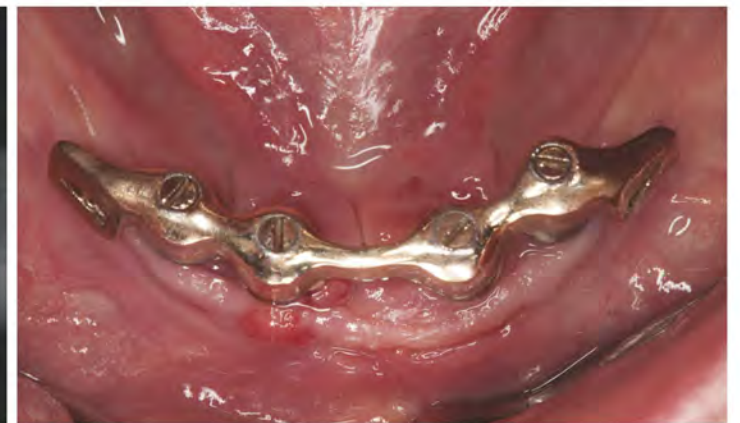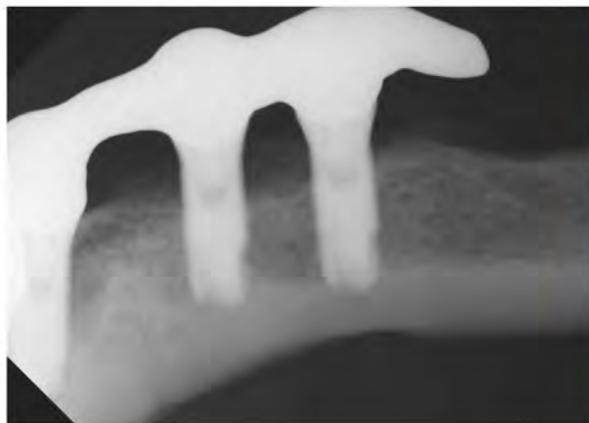
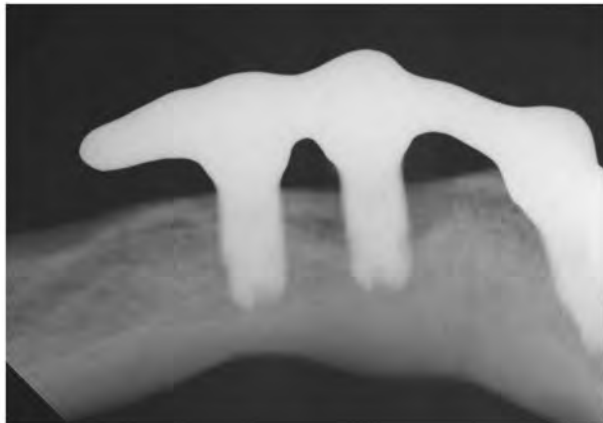

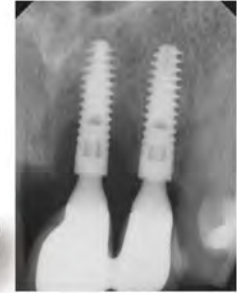
Kleinbild in Rechtwinkeltechnik
Panoramaschichtaufnahme
Dental CT
DVT

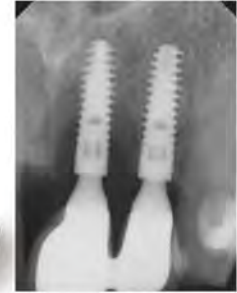Bei Mundbodenhochstand
extreme Alveolarfortsatzatrophie
extremer Würgereiz
→ Kleinbild nicht verwertbar!



Problematik der periimplantären Bildgebung

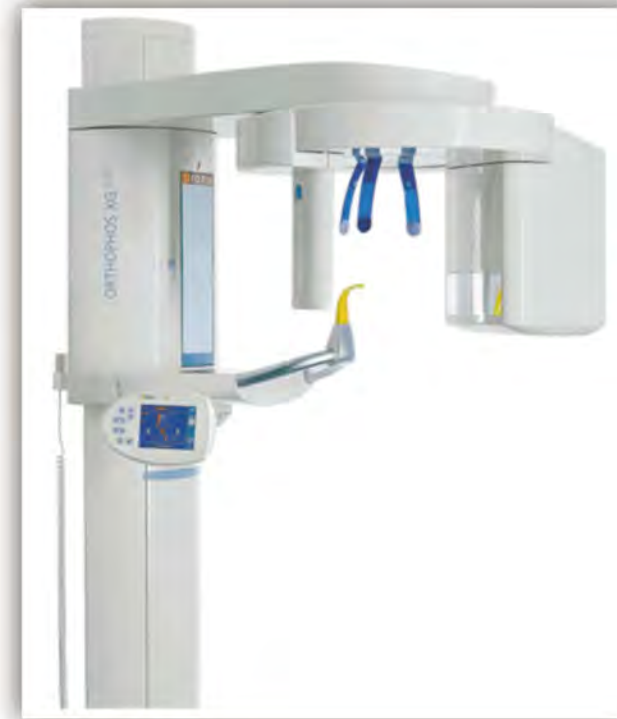

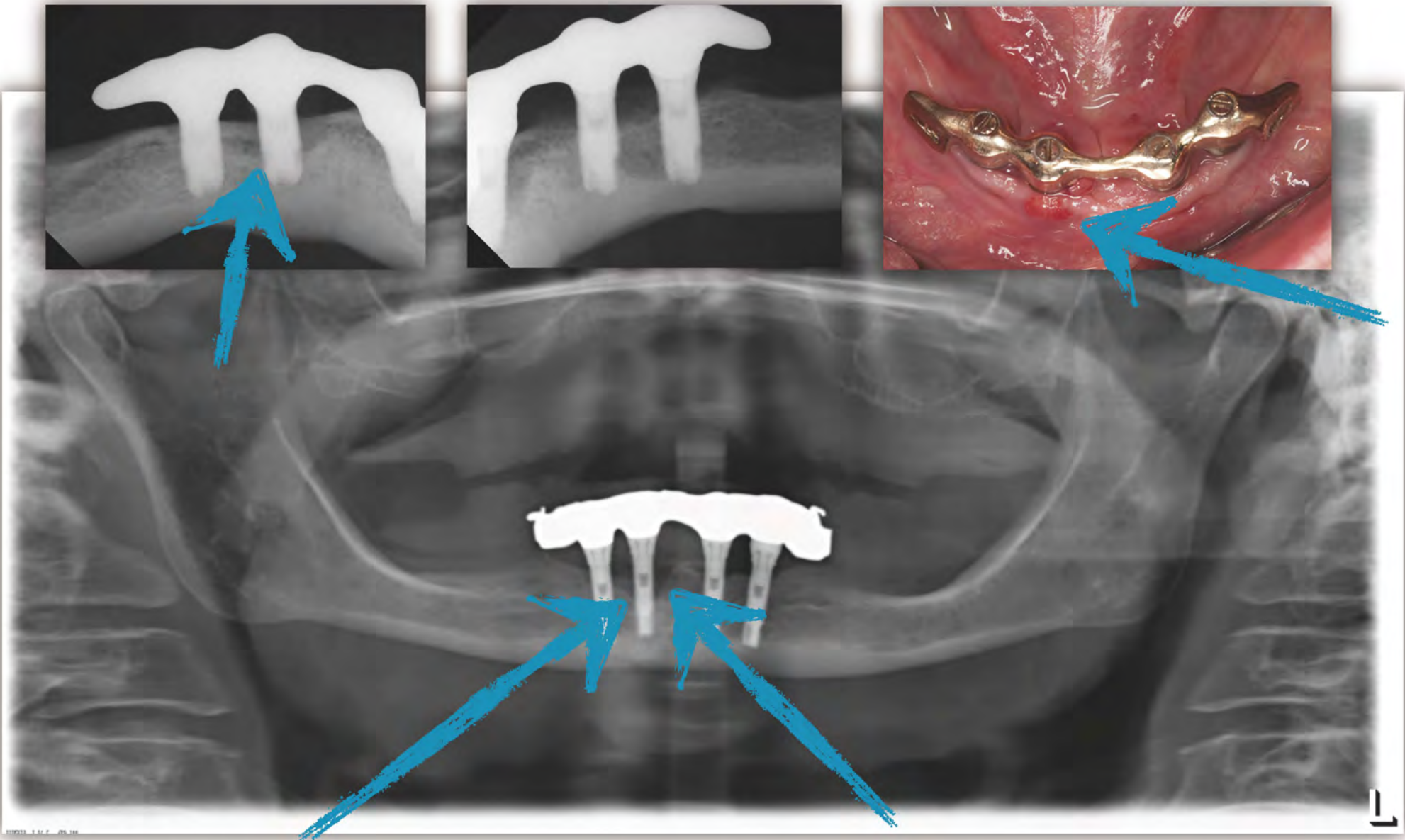
Problematik der periimplantären Bildgebung



Kleinbild in Rechtwinkeltechnik
Panoramaschichtaufnahme
Dental CT
DVT

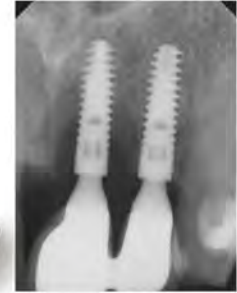Wahl der richtigen Schichttiefe
Überlagerungen -
Wirbelsäulenschatten, Pharynx etc.





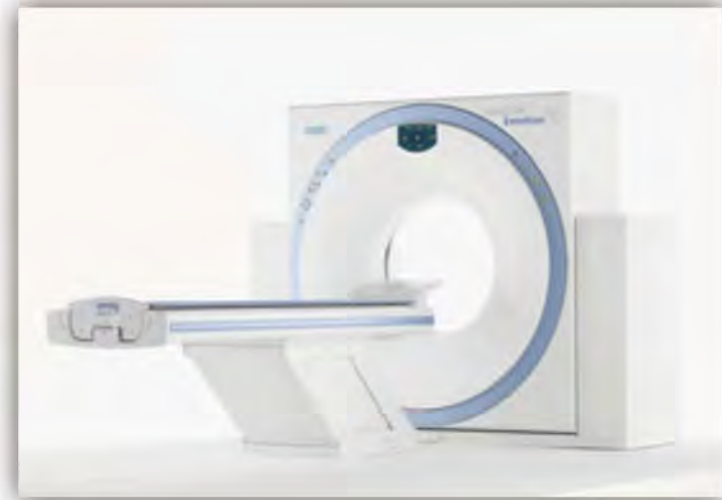Zechner et al. 2003

Problematik der periimplantären Bildgebung

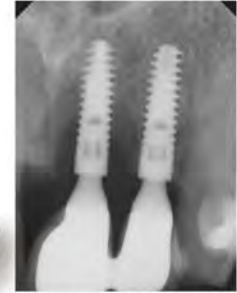

Kleinbild in Rechtwinkeltechnik
Panoramaschichtaufnahme
Dental CT
DVT

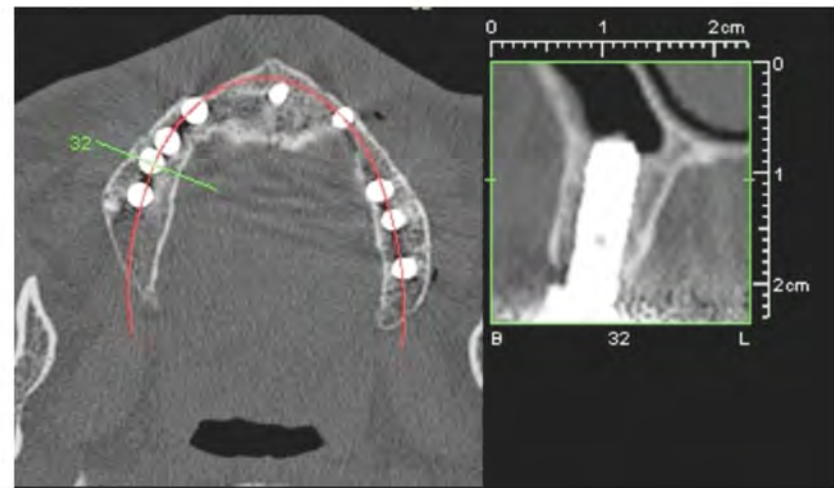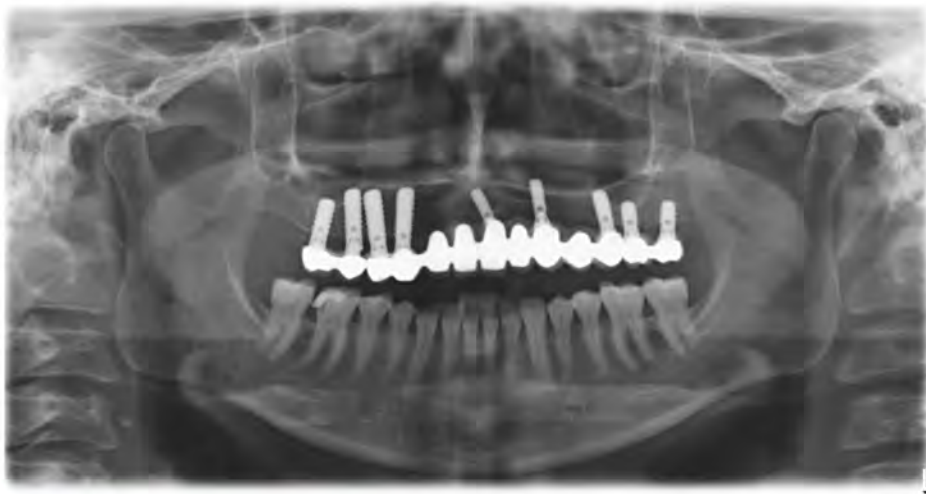Kantenanhebungsartefakte -
Periimplantäre Strukturen nur bedingt
beurteilbar!



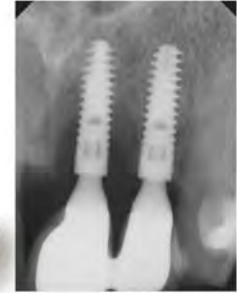Problematik der periimplantären Bildgebung



Dental CT - Kantenanhebungsartefakte -
Periimplantäre Strukturen nur bedingt beurteilbar

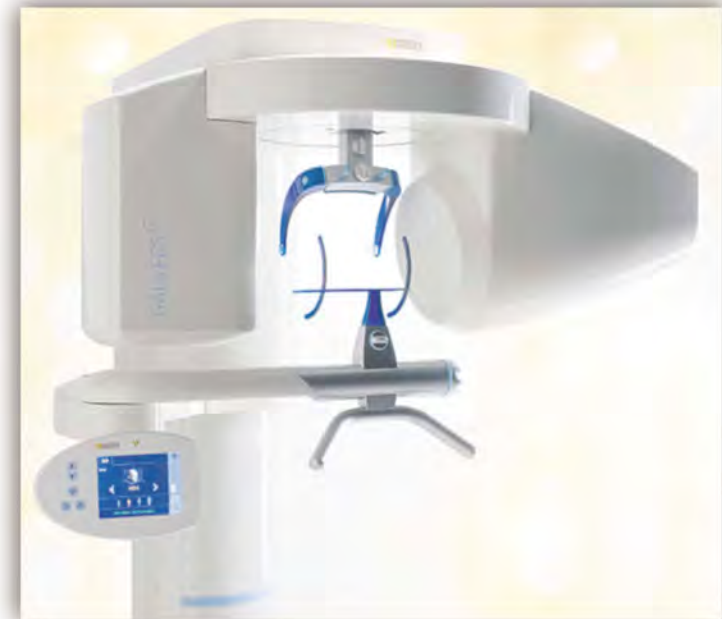

Problematik der periimplantären Bildgebung

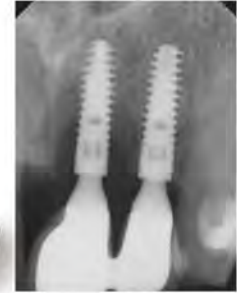

Kleinbild in Rechtwinkeltechnik
Panoramaschichtaufnahme
Dental CT
DVT

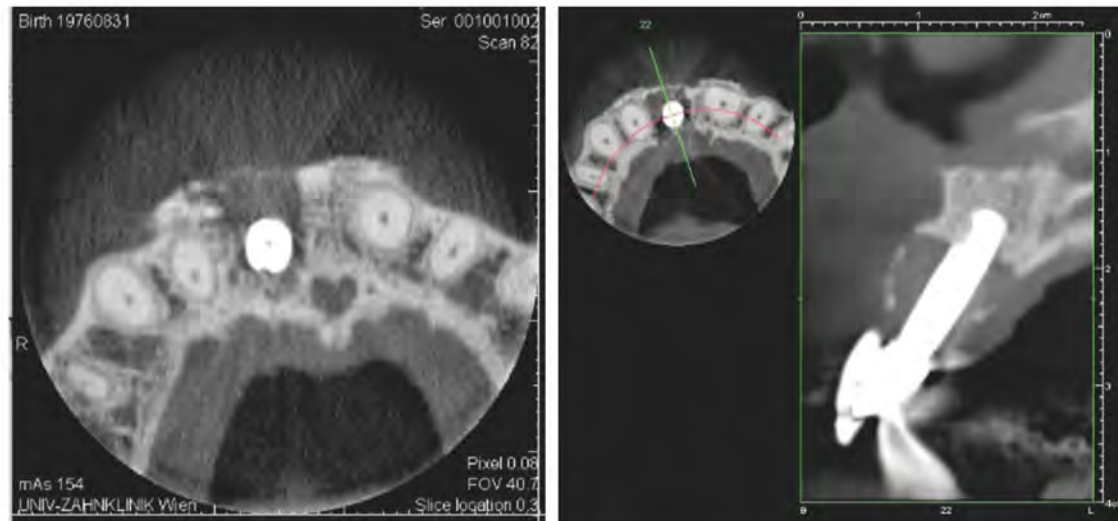
Streuartefakte -
Periimplantäre Strukturen nur bedingt
beurteilbar!

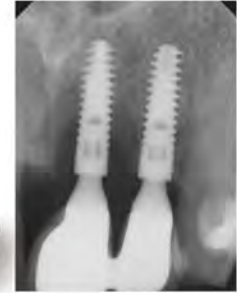

Problematik der periimplantären Bildgebung




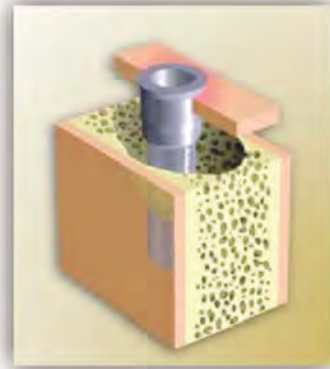
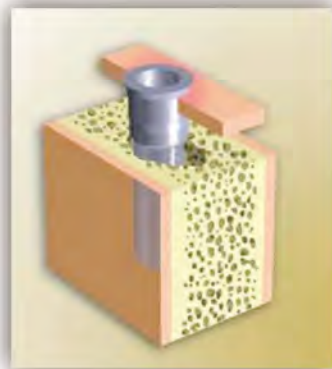
DVT - Streuartefakte können Beurteilung erschweren



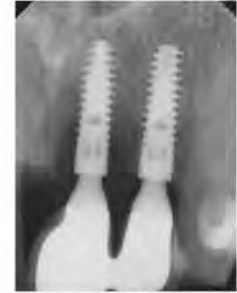

Problematik der periimplantären Bildgebung

3 - dimensionale periimplantäre Defektgeometrie erst intraoperativ erkennbar - nach heutigen bildgebenden Verfahren präoperativ nicht definitiv darstellbar!



Therapiekonzept



Bei periimplantärer Mukositis anfangen!

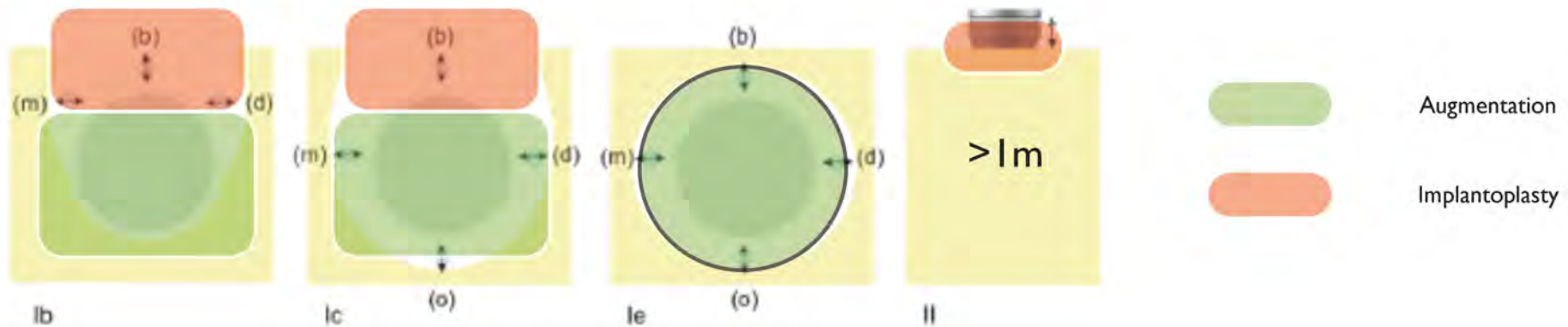
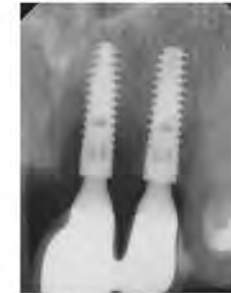Beseitigung möglicher auslösender Ursachen!

Konservative Vorsanierung zur Konsolidierung der entzündlichen Phase

Entsprechend der periimplantären Defektgeometrie Entscheidung über resekatives oder regeneratives Vorgehen!

Explantation

Defektgeometrie und therapeutische Konsequenz...



Schwarz et al. , 2007, 2010, 2011, 2012

Vermeidungsstrategien

Behandlerfaktoren

Planung
Hygiene
Implantatposition
Implantatanzahl

Prothetisches Konzept
Belastung
Recall



Patientenfaktoren

Anamnese
Rauchen
Grunderkrankungen
Mundhygiene
Motivation
Recall

Vermeidungsstrategie - Implantatposition



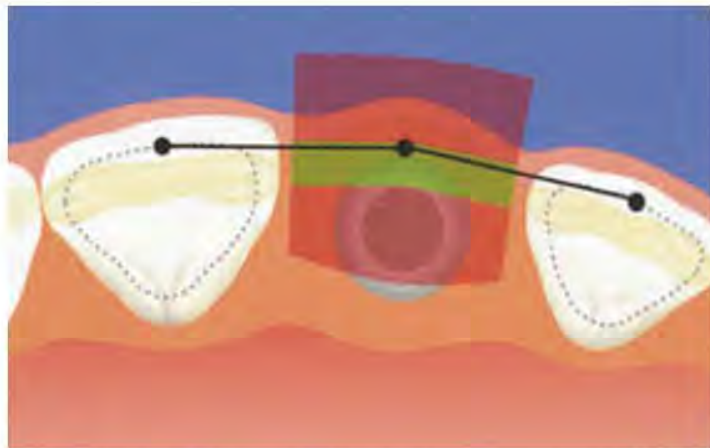
Danger Zone: 1-1,5mm an den Nachbarzahn



Comfort Zone

Buser et al. 2004

Vermeidungsstrategie - Implantatposition



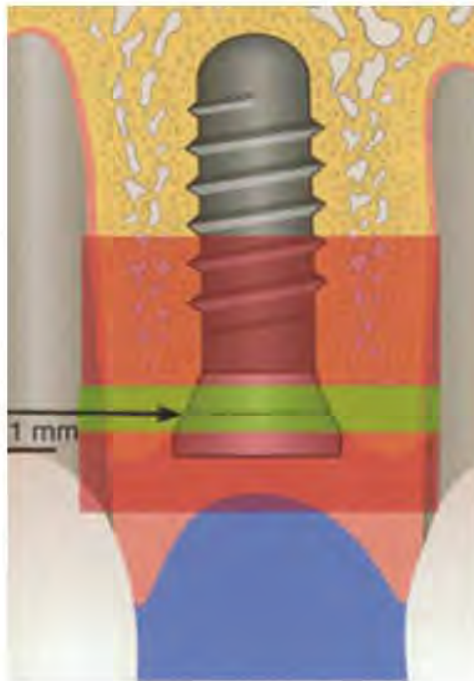
Danger Zone



Comfort Zone: 1 mm palatinal des Emergenzpunktes

Buser et al. 2004

Vermeidungsstrategie - Implantatposition

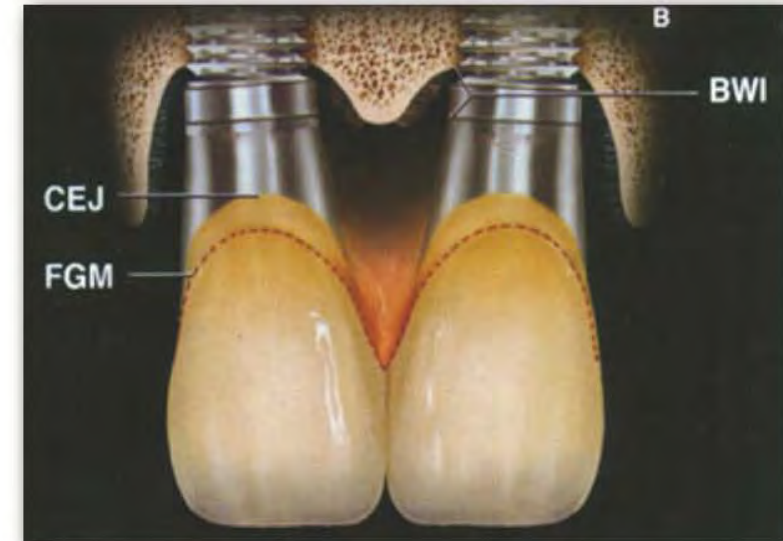
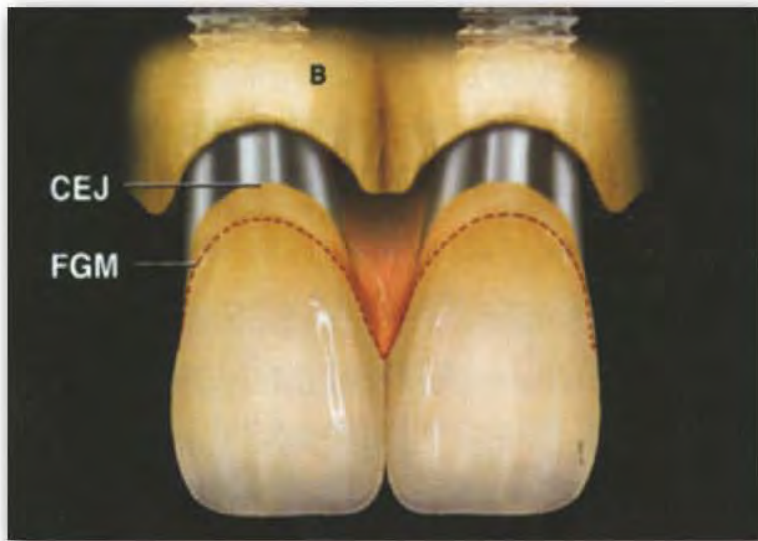
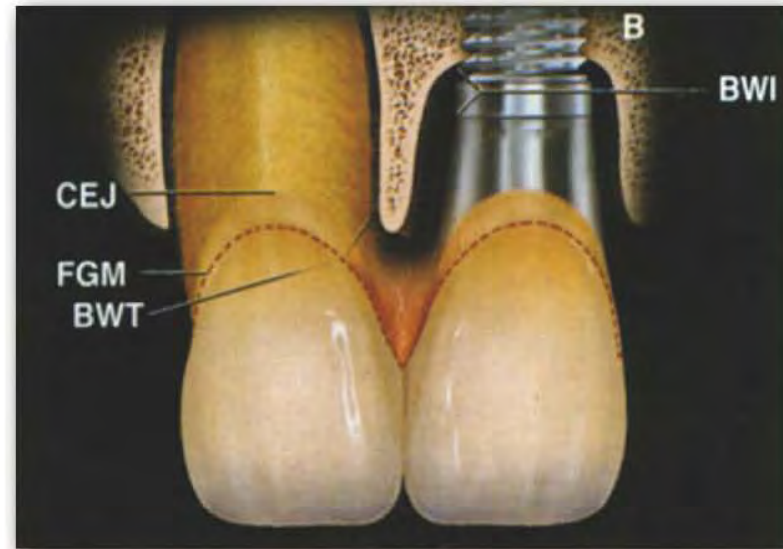
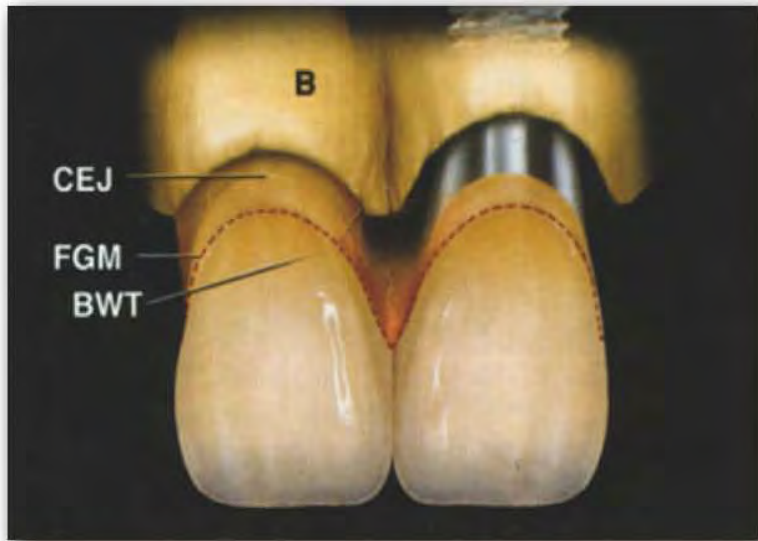


Danger Zone

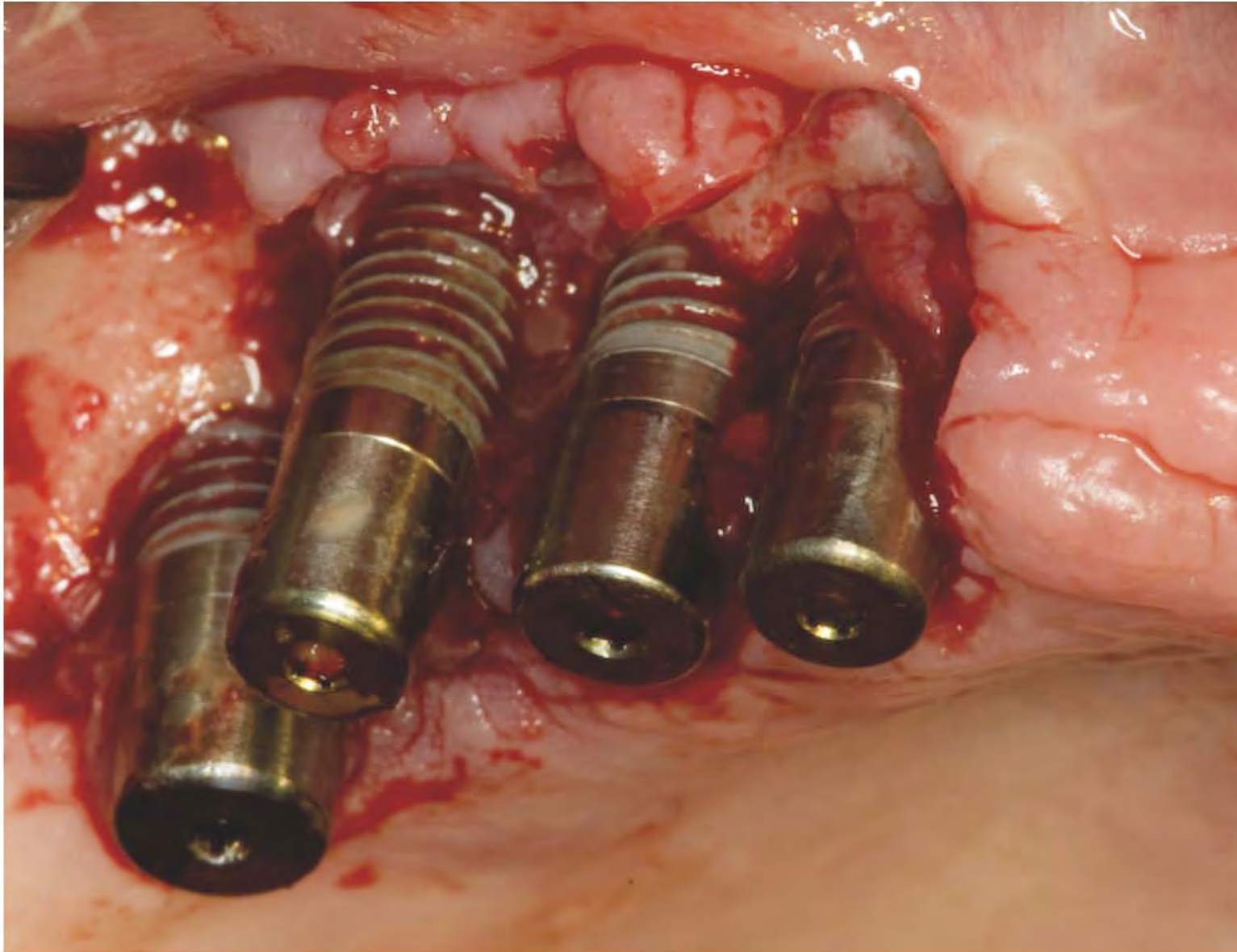

Comfort Zone 1 mm apikal der Schmelz - Zementgrenze

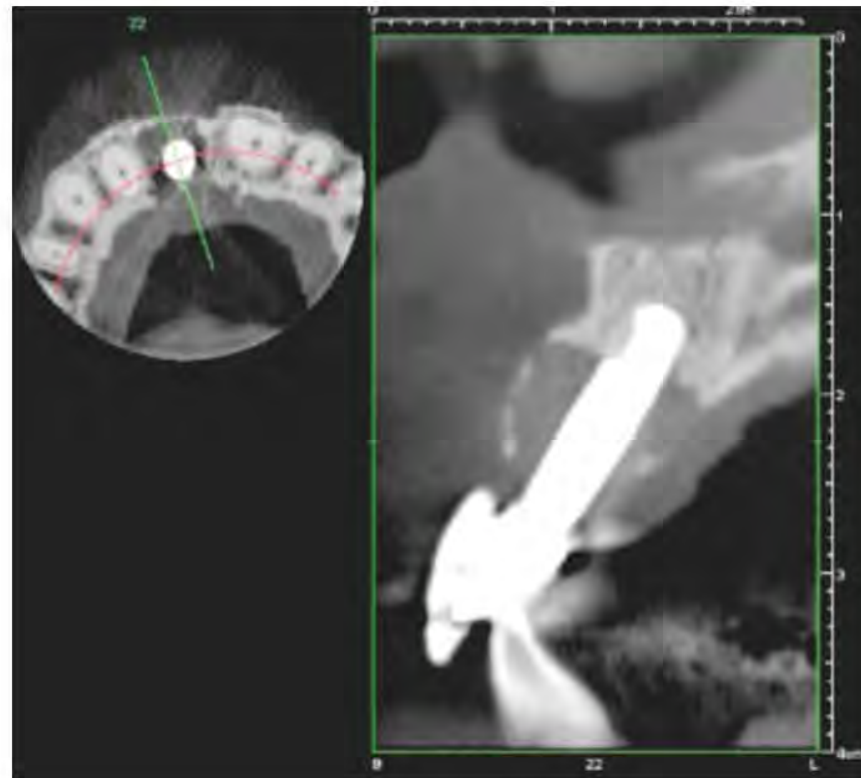
Buser et al. 2004

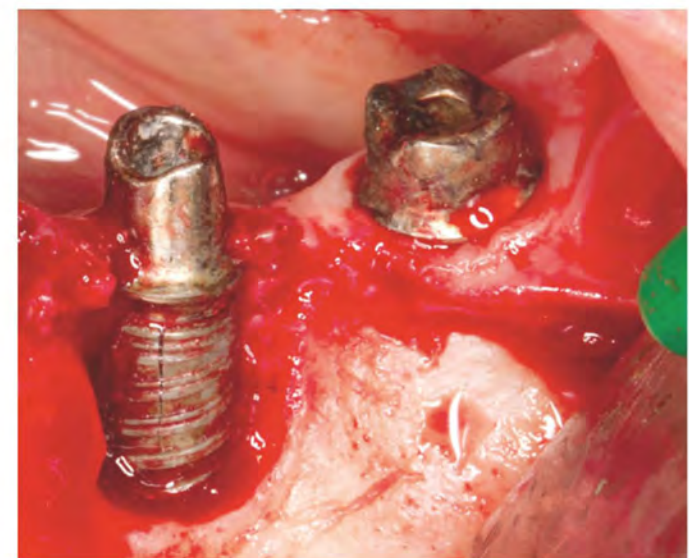
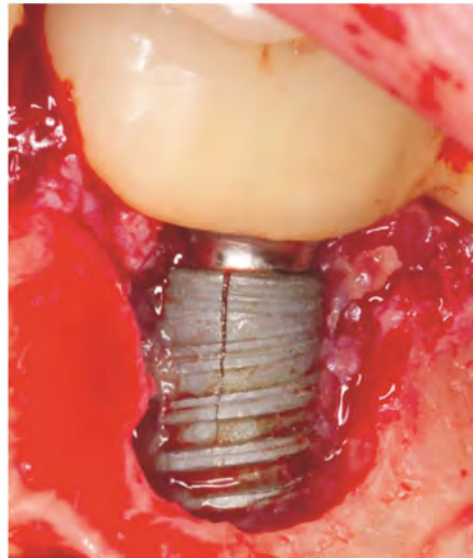
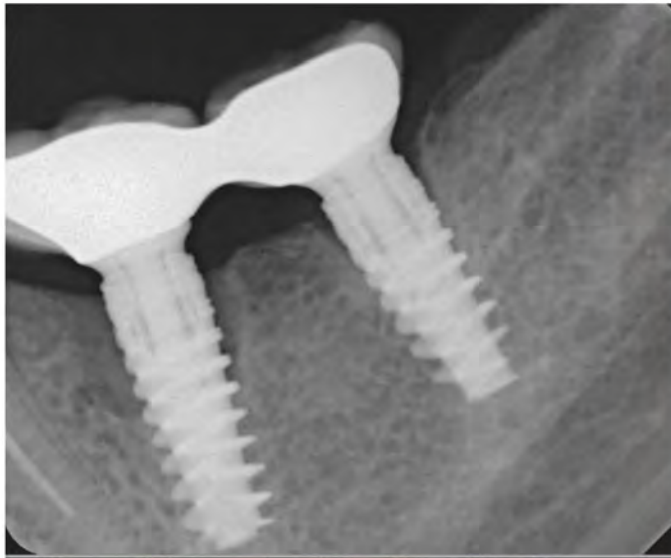
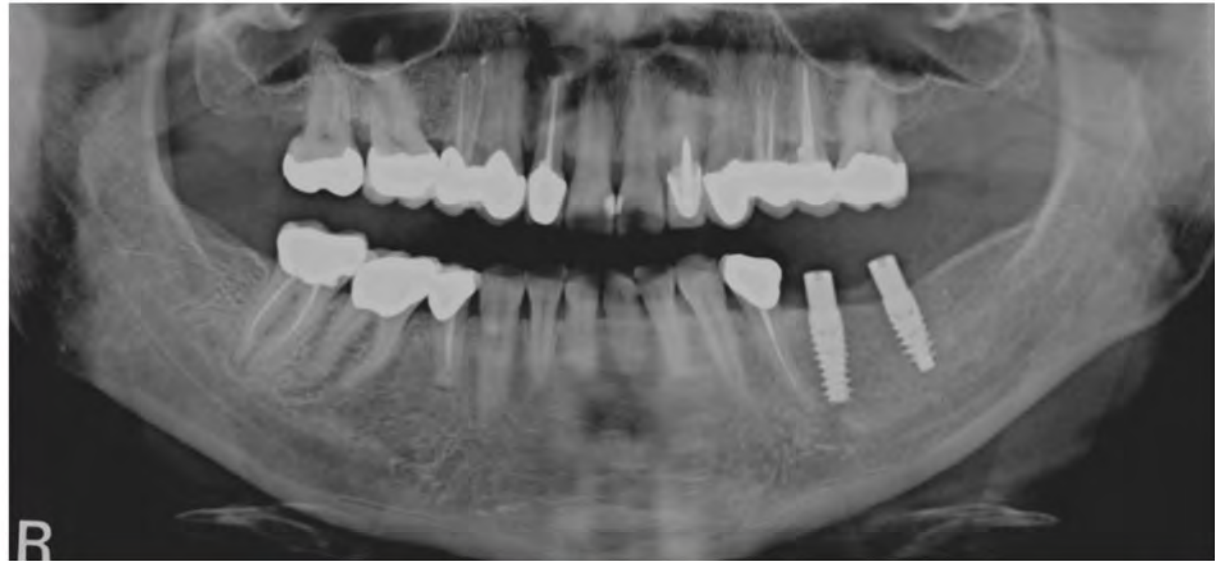
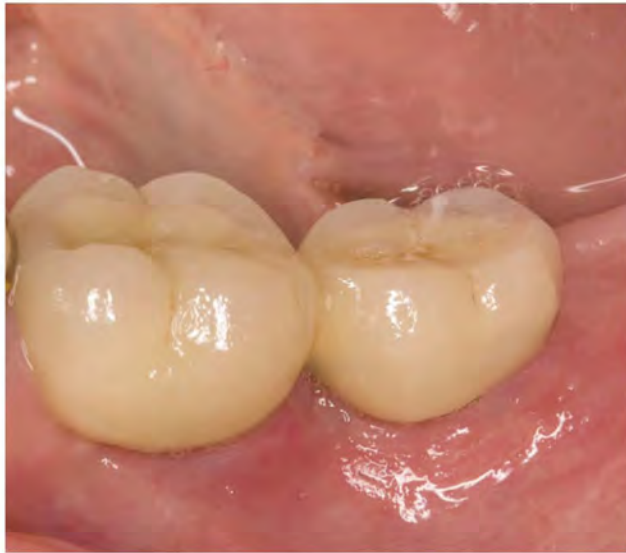


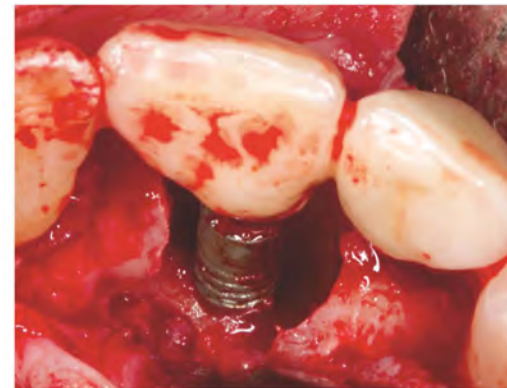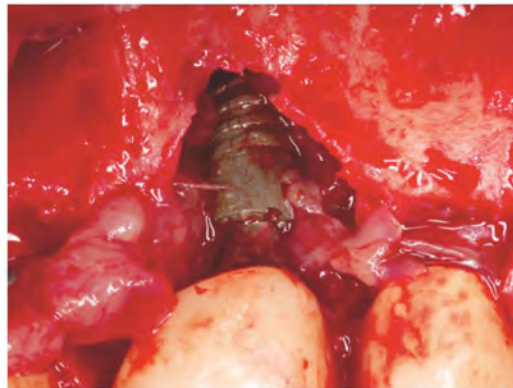
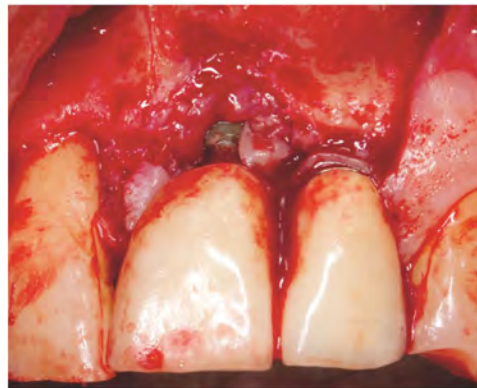
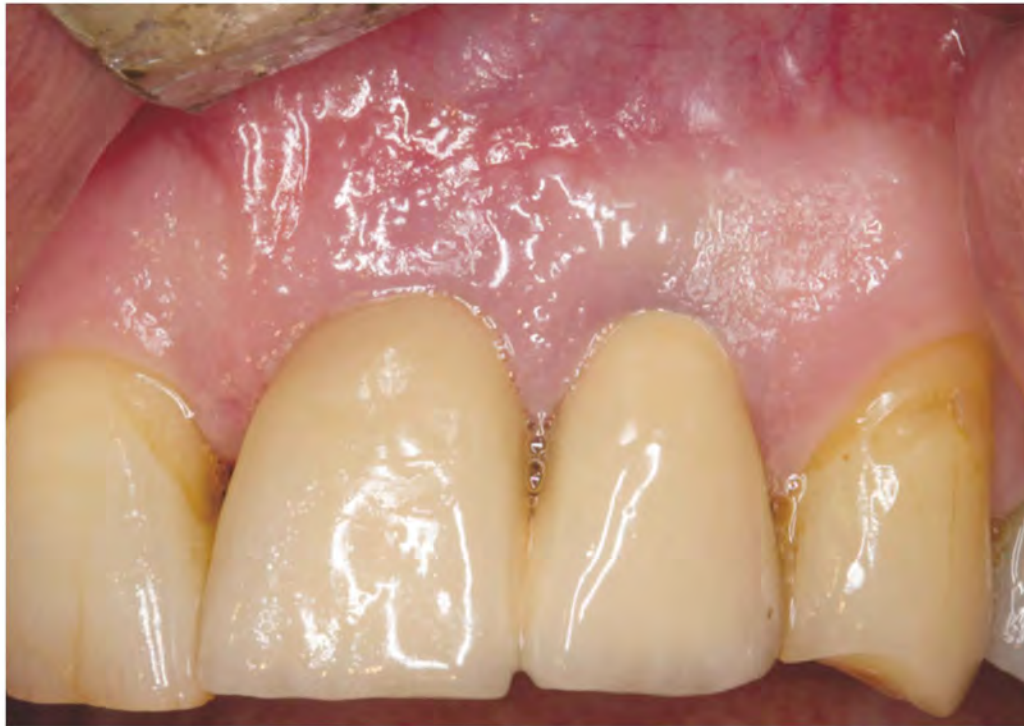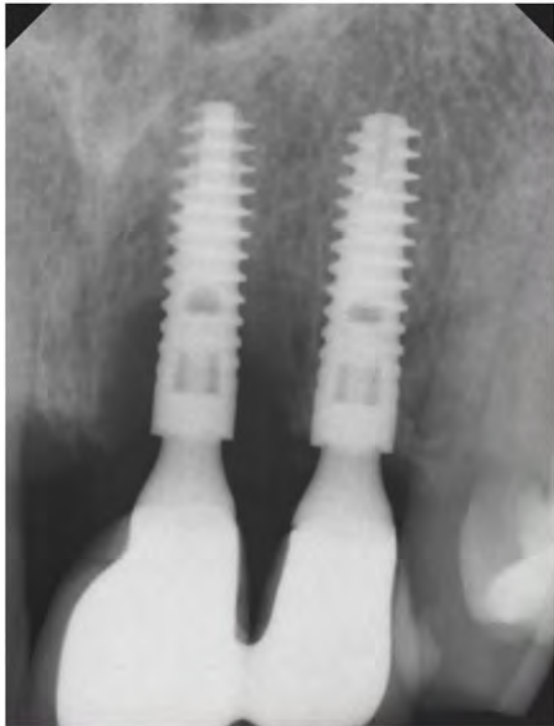Elian et al. 2003, Tarnow et al. 2000



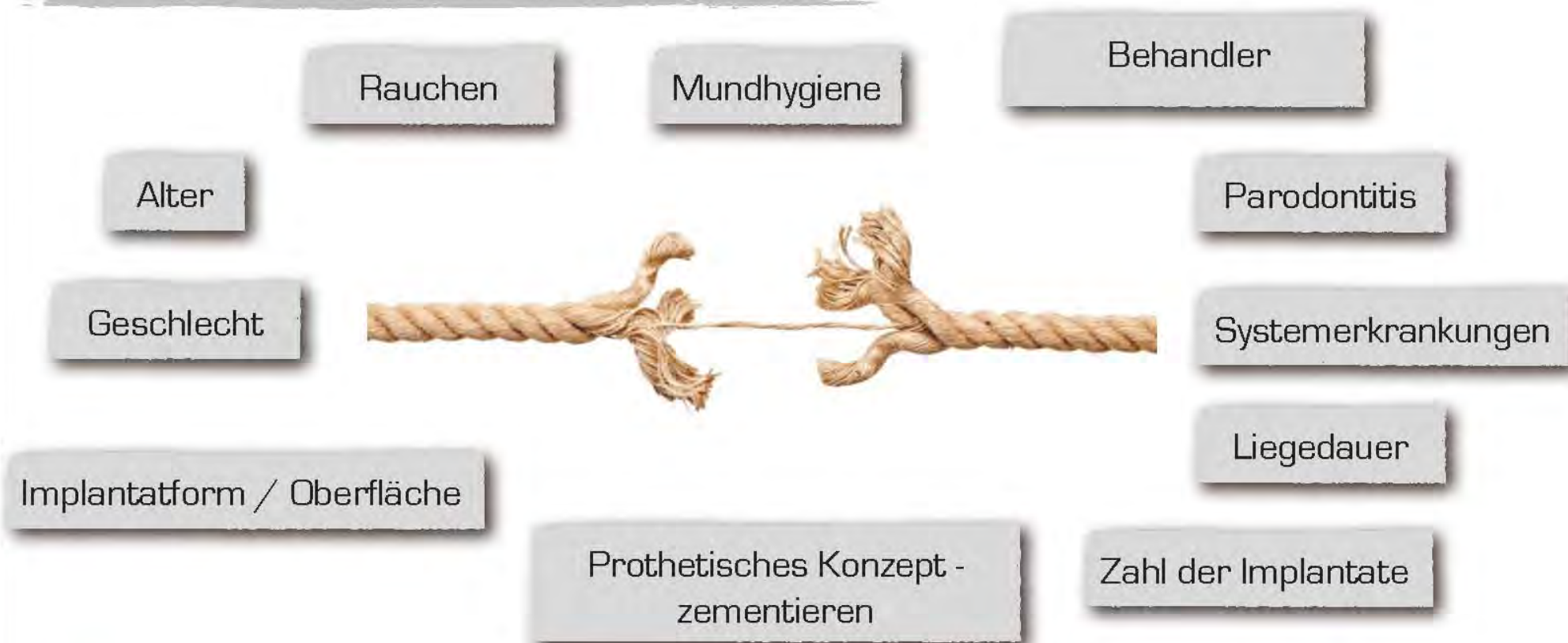Vermeidungsstrategie - Prothetisches Design







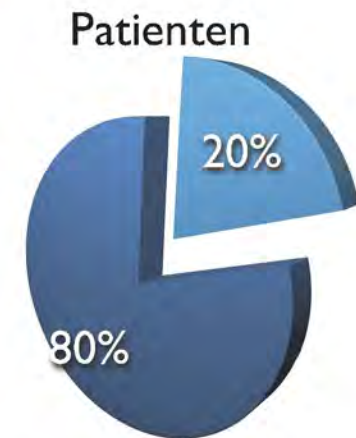
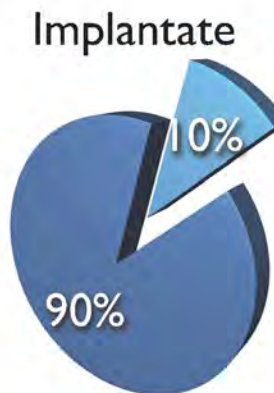Risikofaktoren Periimplantitis



Aussichten...



Realistische Risikoanalyse
Eingehende prothetische Planung
Eingehende chirurgische Planung
Umsetzung der geplanten Situation
Rechtzeitiges Erkennen und Handeln
Ursachenanalyse und Beseitigung




Orale Chirurgie
Universitätszahnklinik Wien
Medizinische Universität Wien
Sensengasse 2a
A 1090 Wien

christoph.arnhart@meduniwien.ac.at



Ulm C. Bernhart T. Zechner W. Tepper G. Watzak G.



Gahleitner A. Tangl S.



Fügl A. Strbac G. Pommer B. Vasak C. Dvorak G. Heuberer S. Arnhart C. Hof M. Eisenmenger G. Fädler A. Höhsl S. Beck F. Esfandeyari A.



Periimplantitisambulanz

Universitätszahnklinik Wien
Sensengasse 2a
1090 Wien

Terminvereinbarung:
„Periimplantitis Ambulanz“
Orale Chirurgie
Leitstelle 01 4277 4121

